MALADIES GYNÉCOLOGIQUES

Apport de l'IRM pour le diagnostic de l'endométriose

Le 11/02/2021 à 07:00 | Dernière mise à jour le 10/02/2021 à 17:25

Par Corinne BORDONNé, Alexandre BELLUCCI

Résumé

L'endométriose est une pathologie de la femme en âge de procréer fréquente, polymorphe, pouvant être responsable de douleurs, et/ou d'infertilité. Les localisations des lésions endométriosiques peuvent être variables. Elles peuvent toucher les ovaires, les trompes, le péritoine, mais également le système digestif, urinaire, nerveux, le diaphragme, ou la paroi. Il existe 3 phénotypes principaux : endométriose péritonéale superficielle, endométriose profonde infiltrante, et endométriomes (kystes endométriosiques ovariens). Chaque forme peut exister indépendamment ou coexister. L'endométriose superficielle est la forme la moins sévère de la maladie. Elle est la plupart du temps difficile à visualiser car les lésions sont de faible taille, millimétrique, et peu fibreuses. Un protocole IRM précis et adapté est recommandé afin d'établir un diagnostic précis et exhaustif des lésions d'endométriose.

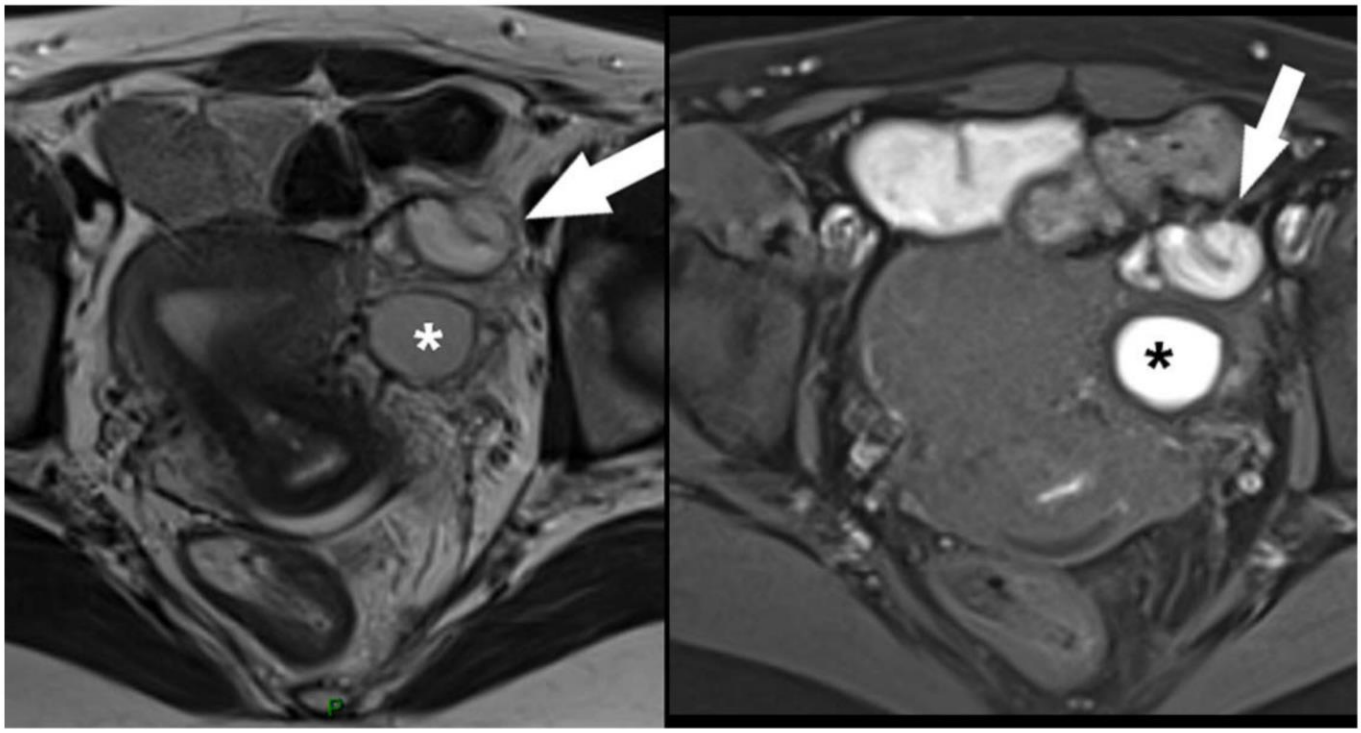

Bien que le gold standard pour le diagnostic d'endométriose soit l'analyse histologique, il est maintenant admis par plusieurs équipes que la combinaison de l'examen clinique, du bilan d'imagerie et de la réponse au traitement est considérée comme une méthode diagnostique fiable et suffisante Photo © Bordonné C., Bellucci A.